

# Refertilisierung nach Vasektomie: Die Möglichkeiten ...

Der intraoperative Nachweis von Spermatozoen ist entscheidend für die Wahl der Operations-Methode. Indikationen und Details der jeweiligen Verfahren beschreibt Prof. Dr. J. Ullrich Schwarzer, Freising.



Prof. Dr.  
Ullrich Schwarzer,  
Freising

■ Pro Jahr werden in Deutschland schätzungsweise 30 000 bis 50 000 Vasektomien durchgeführt. Circa sechs Prozent der vasektomierten Männer bereuen später den Eingriff und ein bis zwei Prozent der Betroffenen lassen eine Refertilisierung durchführen (Engelmann, 1991). Um über die folgende operative Strategie zu entscheiden, werden die Samenleiterstümpfe über einen skrotalen Zugang aufgesucht und angefrischt. Dabei entleert sich aus dem epididymalen Stumpf Flüssigkeit, deren Konsistenz und mikroskopischer Befund von prognostischer Bedeutung für die Refertilisierung sind.

Je niedriger die Viskosität ist, desto höher ist die Wahrscheinlichkeit für den Nachweis von Spermatozoen. Bei hochvisköser, cremiger Flüssigkeit finden sich häufig nur Spermatozoen-Fragmente oder keinerlei Zellen der Spermatogenese. Der mikroskopische Befund wird intraoperativ durch ein Labormikroskop, das dem Operateur im OP zur Verfügung steht, erhoben.

Beim Nachweis von Spermatozoen kann die End-zu-End-Anastomosierung mit dem abdominalen Samenleiterstumpf erfolgen. Wenn keine Spermien nachgewiesen werden und die Flüssigkeit cremig ist, liegt ein Nebenhoden-Granulom zugrunde. Eine End-zu-End-Anastomosierung würde in diesem Fall keinen Sinn machen. Dann muss intraoperativ die Indikation zu einer Bypass-Technik mit Anastomosierung des abdominalen Ductuschenkels auf den präokklusiven Nebenhoden-Tubulus (Tubulovasostomie) gestellt werden (siehe Abb. 7 und 8 auf Seite 36).

## Schlechte Ergebnisse als Folge langer Verschlusszeit

Die Wahrscheinlichkeit einer Azoospermie am epididymalen Stumpf und damit die Notwendigkeit zur Tubulovasostomie nimmt mit der Verschlusszeit signifikant zu. Sie tritt mit einer durchschnittlichen Wahrscheinlichkeit von 28 Prozent pro Anastomose auf. Nur durch die konsequente Umsetzung der Strategie einer Tubulovasostomie bei Azoospermie am epididymalen Ductusstumpf gelingt es, den negativen Einfluss der Verschlusszeit (schlechte Ergebnisse bei langer Verschlusszeit) weitgehend auszuschalten.

Aus diesem Grund ist es logisch, dass in den Studien, in denen (unabhängig vom intraoperativen Spermienbefund) immer eine Vasovasostomie durchgeführt wurde, eine negative Korrelation zwischen zunehmender Verschlusszeit und Erfolgsrate festgestellt wurde.

Die Durchgängigkeit des abdominalen Ductusstumpfs lässt sich mittels Injektion von Kochsalzlösung nachweisen. In zwei bis drei Prozent der Fälle stellt sich dabei

aufgrund fehlender Injizierbarkeit der NaCl-Lösung eine zusätzliche inguinale oder zentrale Obstruktion heraus. Zur genaueren Lokalisierung des Obstruktionsortes kann das Vas mit einem monofilen Faden sondiert werden. Die Möglichkeiten, einen zentralen Verschluss zu eröffnen, sind beschränkt. Nach transurethraler Resektion im Bereich des Colliculus seminalis kommt es häufig zu narbigen Rezidivverschlüssen.

## End-zu-End-Vasovasostomie bei Spermienachweis

Wenn am epididymalen Ductusstumpf Spermien nachgewiesen wurden und der abdominale Ductusstumpf durchgängig ist, kann die End-zu-End-Vasovasostomie erfolgen. Typischerweise liegt bei einer Verschlusszeit von mehr als ein bis zwei Jahren eine deutliche Lumendifferenz zwischen epididymalem und abdominalem Ductusstumpf vor. Diese Lumendifferenz kann nur durch eine selektive Naht der Mucosa (Ethilon 10-0) ausgeglichen werden.

Ideal ist deshalb die Anastomosierung in Form einer dreischichtigen End-zu-End-Anastomose. Dabei wird die innere Schicht (Mucosa) mit acht bis zehn Einzelknopfnähten (EKN) flüssigkeitsdicht adaptiert. Die zweite Schicht besteht aus der Muscularis, die mit circa zehn EKN mit Ethilon 9-0 adaptiert wird. Die dritte Schicht bildet dann die Adventitia, die mit EKN der Stärke 8-0 genäht wird (siehe Abb. 1 bis 6 rechts).

Ist eine Tubulovasostomie (Indikation siehe oben) indiziert, erfolgt diese Bypass-Technik End-zu-Seit zwischen abdominalem Ductusschenkel und Tubulus epididymidis. Zunächst wird ein Serosafenster angelegt, dann der Tubulus bei stärkster Vergrößerung des Operationsmikroskops seitlich eröffnet, sodass die austretende Flüssigkeit intraoperativ auf Spermien untersucht werden kann. Bei Spermienachweis erfolgt dann die dreischichtige Anastomose, wobei die innere Schicht zwischen Tubuluswand und Mucosa des Ductus mit sechs bis acht Einzelknopfnähten mit Ethilon 10-0 ausgeführt wird. Die zweite Schicht wird zwischen der Muscularis des Vas und der Serosa des Nebenhodens und die dritte Schicht zwischen Adventitia des Vas und der Nebenhoden-Serosa angelegt (siehe Abb. 9 und 10 auf Seite 36).

Warum ist ein Mikroskop notwendig?

1. Typischerweise ist bei der Vasovasostomie eine Lumendifferenz der beiden Ductusstümpfe auszugleichen, wobei die Mucosa selektiv gefasst werden muss, was nur bei Vergrößerung mittels Mikroskop möglich ist.
2. Ist eine Tubulovasostomie erforderlich, sind zweifellos die Grenzen der Vergrößerung mit Lupenbrille erreicht, hier ist ein Mikroskop unabdingbar.

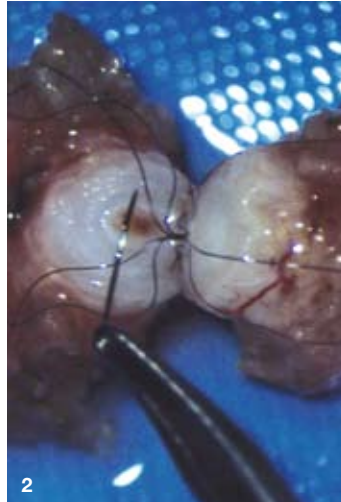
Warum dreischichtige Anastomose? Der Lumenausgleich zwischen den beiden Stümpfen ist bei der Vasovasostomie idealerweise nur dann möglich, wenn die Mucosa an beiden Stümpfen selektiv gefasst werden kann. Nach flüssigkeitsdichter Anastomosierung erfolgt die Zugentlastung für die Mucosa durch die Muscularis-Naht. Eine weitere Zugsicherung stellt die äußere Adventitia-Naht dar. Bei nur einschichtiger Naht stellt sich das Problem, dass eine runde, die Mucosa nicht verletzende Nadel für die gleichzeitige Durchdringung der Muscularis ungeeignet ist, andererseits bei Verwendung einer Spatula-Nadel (wie sie für die Muscularis ideal ist) die Mucosa zerreißen würde.

## ... die Ergebnisse

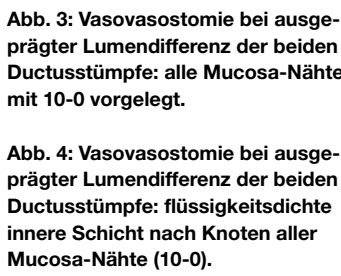
Refertilisierungs-Patienten stellen ein besonderes Kollektiv dar, deren Nachuntersuchung äußerst schwierig ist. So sind viele Patienten nicht auffindbar oder nur telefonisch zu befragen. In vielen publizierten Studien liegen den Nachuntersuchungen keine Spermogramm-Befunde zugrunde.

Ein wesentlicher Punkt für ein wenig aussagekräftiges Follow-up ist auch, dass ein erheblicher Teil der Patienten zum Zeitpunkt der Nachuntersuchung noch keinen Kinderwunsch hat und sich nur die Option zu erneuter Fertilität erhalten will. Bei einer kleineren Gruppe erfolgt die Refertilisierung von vornherein nicht wegen des Wunschs nach erneuter Fertilität, sondern aus psychischen oder religiösen Gründen beziehungsweise wegen einer Genitalneuralgie. Somit müssen die Ergebnisse der verschiedenen Studien differenziert gegenüber gestellt werden.

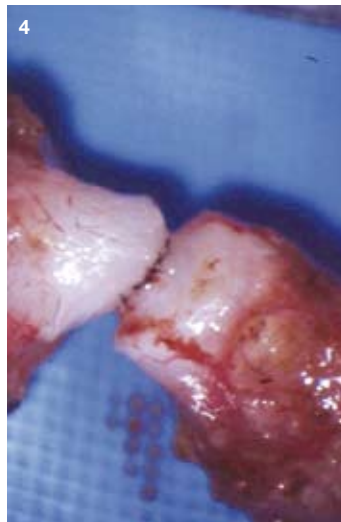
Im Zeitraum von Oktober 1993 bis März 2007 wurden im Zentrum für Urologie und Andrologie am Klinikum Freising 947 Patienten einer mikrochirurgischen Refertilisierung unterzogen. Die vom Autor in den Jahren davor operierten circa 200 Patienten sind dabei nicht berücksichtigt. Bei 840 von 947 Patienten handelt es sich um Zustand nach Sterilisationsvasektomie, bei 107 Patienten lag eine postentzündliche oder iatrogene Samenwegsobstruktion vor (siehe Tab. 1 auf Seite 36). Die Patienten mit Zustand nach Sterilisationsvasektomie waren 24 bis 73 Jahre alt, durchschnittlich 42 Jahre. Die Obstruktionszeit lag zwischen 18 Stunden und 27 Jahren, median acht Jahre. In dem einen Fall von 18 Stunden handelte es sich um die Sofortrefertilisierung nach einer versehentlichen Vasektomie. ▶



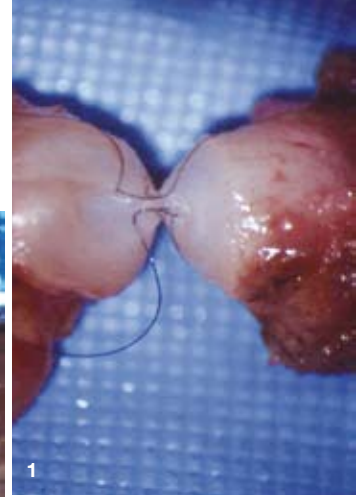
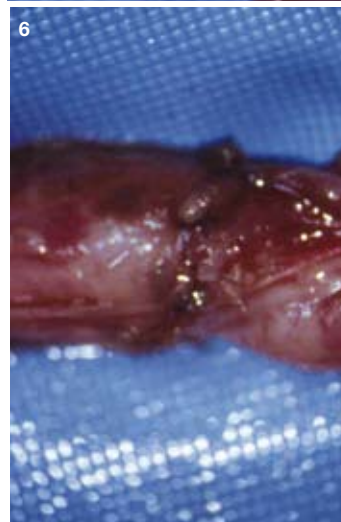
**Abb. 2:** Vasovasostomie bei ausgeprägter Lumendifferenz der beiden Ductusstümpfe: Stechen einer Mucosa-Naht mit 10-0 Faden und runder Nadel.



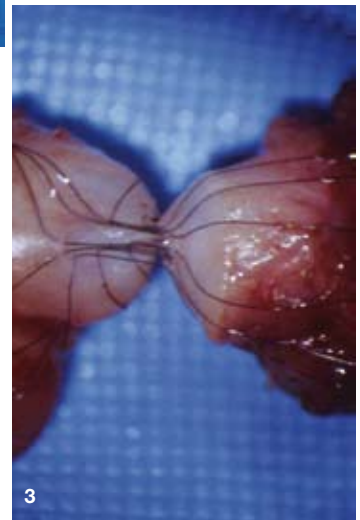**Abb. 3:** Vasovasostomie bei ausgeprägter Lumendifferenz der beiden Ductusstümpfe: alle Mucosa-Nähte mit 10-0 vorgelegt.



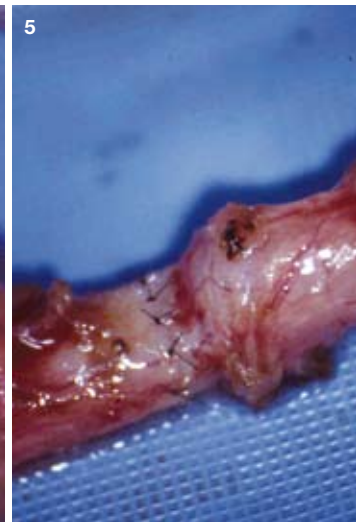
**Abb. 4:** Vasovasostomie bei ausgeprägter Lumendifferenz der beiden Ductusstümpfe: flüssigkeitsdichte innere Schicht nach Knoten aller Mucosa-Nähte (10-0).



**Abb. 1:** Vasovasostomie bei ausgeprägter Lumendifferenz der beiden Ductusstümpfe: Mucosa-Naht mit 10-0, zwei Fäden geknotet, zwei weitere vorgelegt.



**Abb. 5:** Vasovasostomie: nach Muscularis-Nähten mit EKN 9-0.



**Abb. 6:** Vasovasostomie: Abschluss der dreischichtigen Anastomose durch Naht der Adventitia als dritte Schicht mit EKN 8-0.

► **Anastomosen-Technik:** Unsere Ergebnisse bestätigen die bereits genannte Abhängigkeit der Indikation zur Tubulovasostomie von der Verschlusszeit.

Im bisherigen Follow-up von mindestens sechs Monaten konnten 507 der 840 Patienten erfasst werden. Davon hatten 486 Patienten eine bilaterale Vasovasostomie oder Tubulovasostomie. Die Durchgängigkeitsraten für bilaterale Vasovasostomie lagen bei 87 Prozent, für bilaterale Tubulovasostomie bei 66 Prozent, die Graviditätsraten für bilaterale Vasovasostomie bei 54 Prozent und für Tubulovasostomie bilateral bei 39 Prozent.

**Ejakulatqualität:** Bei 435 von 507 Patienten konnte ein Spermogramm erhoben werden, wovon 165 (38 Prozent) eine Normozoospermie aufwiesen. Eine Oligozoospermie beziehungsweise ein OAT-Syndrom fand sich bei 36 Prozent, eine Kryptozoospermie bei neun Prozent und Azoospermie bei 17 Prozent (siehe Tab. 2).

Bei 72 Paaren wurde eine Schwangerschaft vermeldet, ohne dass ein Spermogramm durchgeführt wurde.

**Abhängigkeit der Ergebnisse von der Obstruktionszeit:**

Auch bei unseren Ergebnissen zeigt sich eine Abhängigkeit der Graviditätsraten von der Obstruktionszeit, jedoch nicht so ausgeprägt wie in anderen Studien. Dies ist erklärbar durch die von uns konsequent angewandte Strategie der Tubulovasostomie im Falle einer Azoospermie am epididymalen Ductusstumpf.

**Sperma-Antikörper:** Im Gegensatz zu früher publizierten Meinungen herrscht aktuell die Ansicht vor, dass eine Sperma-Antikörperbildung nach Vasektomie keine wesentliche Rolle für die Refertilisierungsergebnisse spielt. Sperma-Antikörper im Serum haben keine Bedeutung, sind sie jedoch im Ejakulat, erfordert das gegebenenfalls die Aufbereitung des Ejakulats und die Durchführung einer intrauterinen Insemination.

**Kosten:** Die Gesamtkosten für eine mikrochirurgische Refertilisierung liegen bei 3 500 Euro. Im Gegensatz dazu liegen die Kosten für MESA/TESE und ICSI für drei Zyklen bei circa 10 000 Euro.

**Schlussfolgerung:** Bei obstruktiver Azoospermie ermöglicht die mikrochirurgische Refertilisierung realistische Chancen zur Wiedererlangung der natürlichen Fertilität. Deshalb sollte das betroffene Paar ehrlich über die Erfolgchancen der Refertilisierung und der Alternative der künstlichen Befruchtung – mit allen damit zusammenhängenden Belastungen für die Frau – aufgeklärt werden.

*Prof. Dr. med. habil. J. Ullrich Schwarzer, Zentrum für Andrologie und Urologie am Klinikum Freising – Akademisches Lehrkrankenhaus der TU München, Mainburger Str. 31, 85356 Freising, Tel. (0 81 61) 2 21 22, E-Mail: j.u.schwarzer@gmx.de*

Tab. 1: Mikrochirurgische Refertilisierung nach Sterilisation – eigene Ergebnisse	
Zeitraum	10/1993 bis 03/2007
Patienten	n = 840
Alter	24 bis 73 Jahre (ø 42 Jahre)
Obstruktionszeit	18 Stunden bis 27 Jahre (ø 8 Jahre)

Tab. 2: Ejakulatqualität nach Refertilisierung	
Spermogramm	n = 435 Patienten, davon
Normozoospermie	n = 165 (38 Prozent)
Oligozoospermie beziehungsweise OAT-Syndrom	n = 156 (36 Prozent)
Kryptozoospermie	n = 40 (9 Prozent)
Azoospermie	n = 74 (17 Prozent)

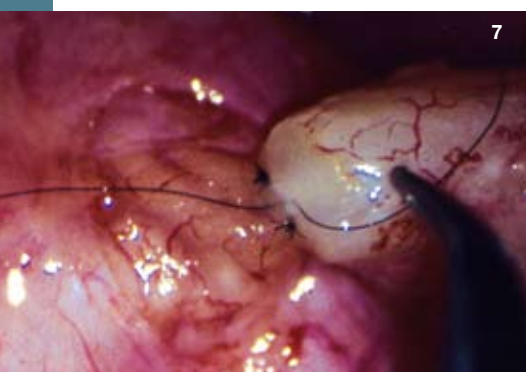

Abb. 8: Dreischichtige End-zu-Seit-Tubulovasostomie: Nach Vorlegen weiterer Fäden der inneren Schicht zwischen Mucosa des Vas und Tubulus-Wand.

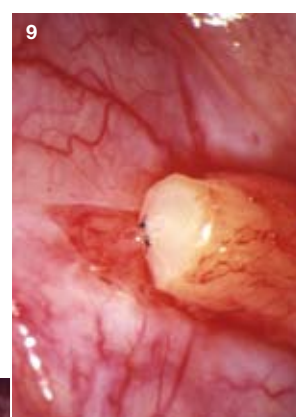
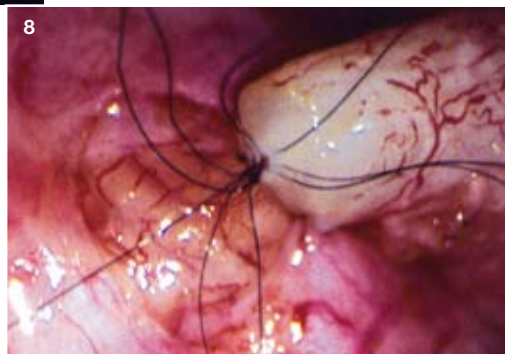
Abb. 9: Dreischichtige End-zu-Seit-Tubulovasostomie: Beginn der inneren Schicht bei weniger stark gestautem Tubulus epididymidis.

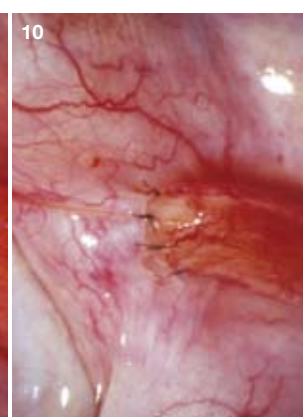


Abb. 10: Dreischichtige End-zu-Seit-Tubulovasostomie: Nach Abschluss der dritten Schicht zwischen Adventitia des Ductus deferens und der Serosa des Nebenhodens.

Abb. 7: Dreischichtige Tubulovasostomie: End-zu-Seit-Anastomose zwischen Ductus deferens und stark gestautem Tubulus epididymidis.